



Московский научно-исследовательский
онкологический институт им. П.А. Герцена
Национальный медицинский
исследовательский радиологический центр
МЗ РФ



Пирогов С.С., Перфильев И.Б., Соколов В.В., Карпова Е.С., Сухин Д.Г., Погорелов Н.Н.

СОВРЕМЕННЫЕ ВОЗМОЖНОСТИ ЭНДОСКОПИИ В ДИАГНОСТИКЕ И ЛЕЧЕНИИ НЕЙРОЭНДОКРИННЫХ ОПУХОЛЕЙ ЖЕЛУДКА



НЕЙРОЭНДОКРИННЫЕ ОПУХОЛИ (НЭО) ЖЕЛУДКА

общая информация

Доля НЭО составляет 2-3% всех опухолей желудочно-кишечного тракта и около 0,3% всех новообразований желудка и встречаются с частотой 0,002-0,1 на 100 000 человек.

Однако, по данным последних исследований истинная частота НЭО встречаемости желудка значительно больше.

Maggard M.A., et al., 2004, Rindi G. et al., 2006, 2007, Massironi S. et al., 2009

Длительное время НЭО желудка относили к крайне редким заболеваниям, однако в последние годы отмечена устойчивая тенденция к росту заболеваемости. Так, по данным National Cancer Institute, за период с 1950 по 1999 годы было зарегистрировано всего 562 случая НЭО желудка, а с 2000 по 2004 – уже 1043

Впервые понятие «карциноид» было введено Орберндорфером в 1907 году для описания опухолей ЖКТ, обладающих специфической морфологической структурой, отличной от таковой у эпителиальных новообразований, первое описание нейроэндокринной опухоли желудка принадлежит Р.Ашкинази (1923)

В.М. Хомяков, С.С. Пирогов, 2016



Гистологическая классификация нейроэндокринных неоплазий желудка (ВОЗ 2010г).

Нейроэндокринная опухоль:

НЭО G₁ (карциноид)

НЭО G₂

Нейроэндокринная карцинома (НЭК):

Крупноклеточная НЭК

Мелкоклеточная НЭК

Смешанная адено-нейроэндокринная карцинома (САНЭК) – MANEC

ЕС-клеточная, серотонин продуцирующая НЭО

Гастрин-продуцирующая НЭО (гастринома)

Градация злокачественного потенциала НЭО желудочно-кишечного тракта и поджелудочной железы (ВОЗ 2010г.)



G1

Высокодифференцированные НЭО с низким потенциалом злокачественности

Количество митозов <2

Индекс Ki67 <2%



G2

Высокодифференцированные НЭО с умеренным злокачественным потенциалом

Количество митозов 2-20

Индекс Ki67 2-20%



G3

Низкодифференцированные нейроэндокринные карциномы высокой степени злокачественности

Количество митозов >20

Индекс Ki67 >20%

Классификация нейроэндокринных неоплазий желудка

	Тип I гастрин-зависимый, ассоциированный с атрофическим гастритом	Тип II гастрин-связанный, менин-зависимый (МЭН1)	Тип III спорадический, гастрин- независимый	Тип IV спорадический, гастрин-независимый Нейроэндокринная карцинома и САНЭК
Развиваются	Из enteroхромаффин-подобных клеток (ECL)	Из enteroхромаффин-подобных клеток (ECL)	Из enteroхромаффин-подобных клеток (ECL)	Из любых других клеток ДЭС желудка: Гастринпродуцирующие клетки (G-клетки) Серотонинпродуцирующие клетки (EC-клетки) Соматостатин продуцирующие клетки (D-клетки) и т.д.
Частота встречаемости	70%-80%	5%-6%	14%-25%	Очень редко
Макроскопические особенности опухоли	Часто мультицентричная форма роста, небольшие размеры (0,5-2 см), полиповидной или плосковозвышающейся формы	Часто мультицентричная форма роста, небольшие размеры (1-2 см), полиповидной или плосковозвышающейся формы	Единичный очаг, размеры более 2 см, (в среднем по данным литературы 5.1 см)	Единичный очаг, размеры описанных случаев более 16 см
Риск метастазирования	2%-5%	10%-30%	50%-100%	100%
Смертность	< 0.5%	< 5%	Высокодифференцированные: 25%-30%, Низкодифференцированные: 75%-87%	100% Медиана выживаемости 6.5-14.9 мес
Индекс пролиферативной активности (Ki67)	< 2%	< 2%	> 2%	> 30%
Иммуногистохимические маркеры	CgA, NSE, VMAT 2 положительные	CgA положительные	CgA отрицательные	Synaptophysin, NSE, PGP9.5 Положительные CgA отрицательные
Гистологическое исследование	Митозы отсутствуют или очень редкие	Митозы < 1 2 HPFs	Митозы > 1 HPF	Всегда Grade 3

Gilligan CJ, et al. Gastric carcinoid tumors: the biology and therapy of an enigmatic and controversial lesion. Am J Gastroenterol. 1995

Borch K., Ahren B., Ahlman H. et al. Gastric carcinoids: biologic behavior and prognosis after differentiated treatment in relation to type. Ann. Surg. 2005

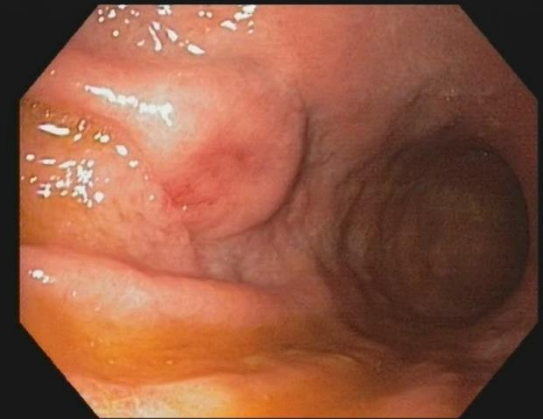
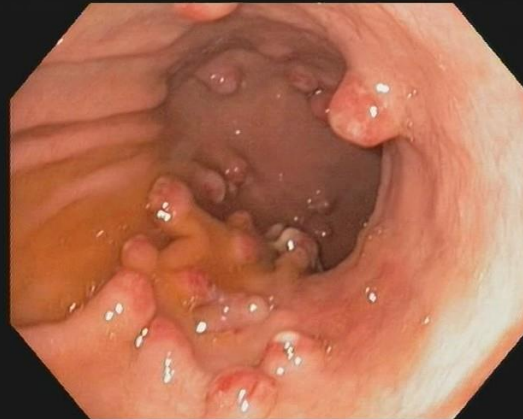Bosman FT, et al. WHO Classification of Tumours of the Digestive System. Lyon, France: IARC Press; 2010

Li TT et al. Classification, clinicopathologic features and treatment of gastric neuroendocrine tumors, World J Gastroenterol 2014

МАКРОСКОПИЧЕСКИЕ ФОРМЫ нейроэндокринных опухолей желудка

Sex: Age:
D.O.B.:
14/05/2014
12:25:13
G:N E:AT

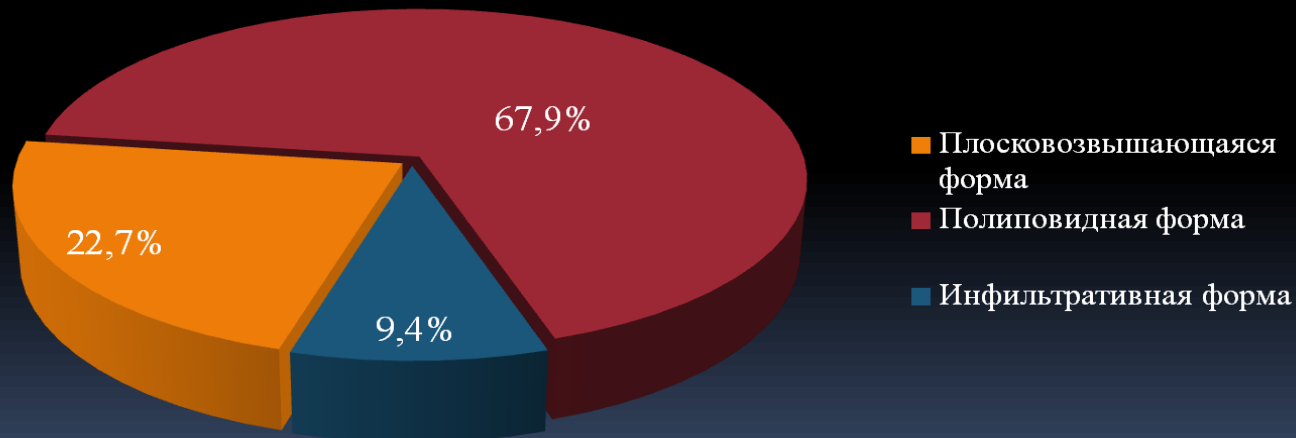
Physician:
Comment:



Плоско-возвышающаяся

Полиповидная

Инфильтративная

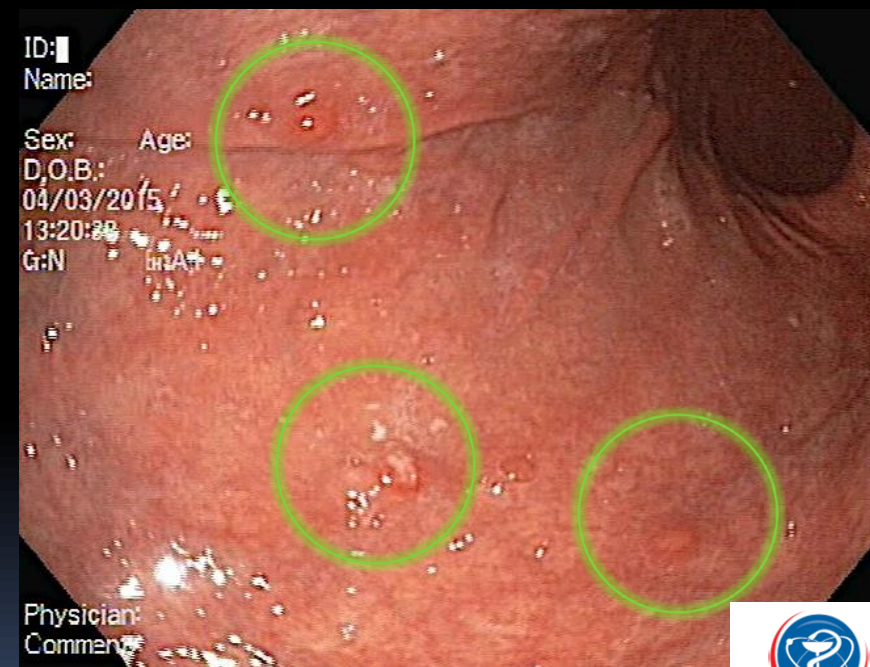
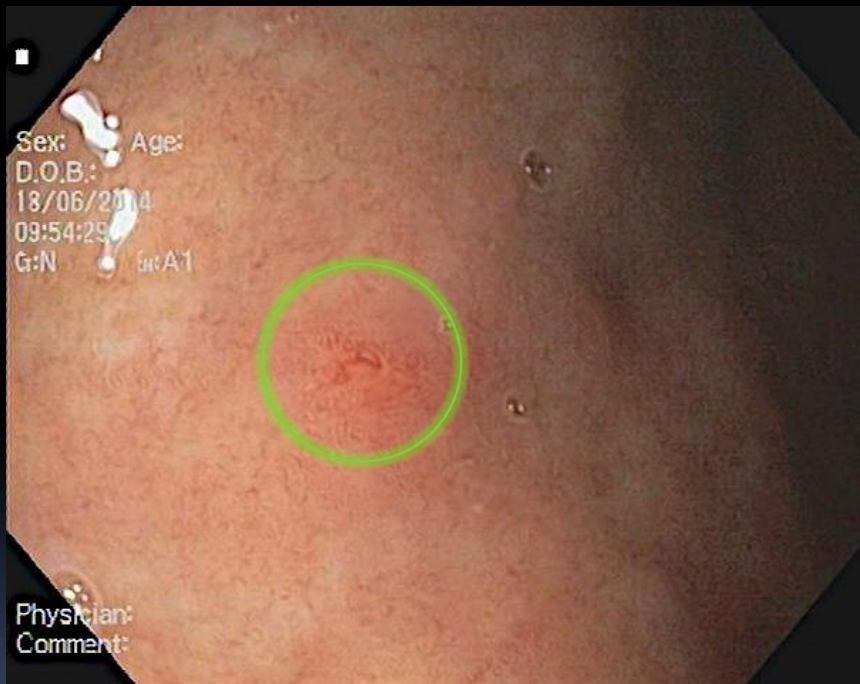

И.Б. Перфильев, В. В. Делекторская, Ю. П. Кувшинов и др. «Современные аспекты эндоскопической семиотики нейроэндокринных опухолей желудка» 2011

НЕЙРОЭНДОКРИННЫЕ ОПУХОЛИ I ТИПА

эндоскопия высокого разрешения (WLI-HD)

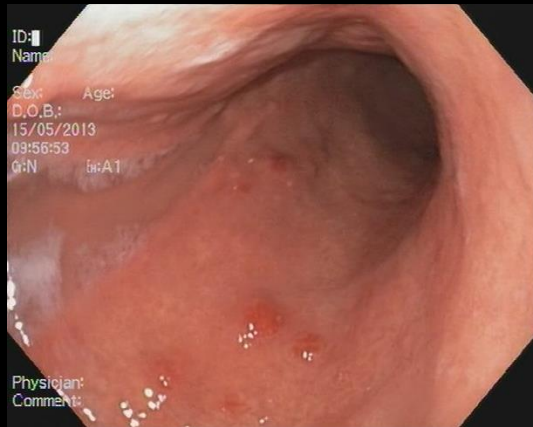
- Обычно – **множественные** опухоли (среднее количество 13)
- Наиболее благоприятный вариант НЭО – летальные исходы не описаны
- Развиваются на фоне **хронического атрофического гастрита**, чаще всего – **аутоиммунного**
- Локализуются в теле и проксимальных отделах желудка
- Редко превышают в размерах 1 см
- Всегда **высокодифференцированные** (G1 – Ki-67 менее 2%, G2 Ki-67 до 6%)



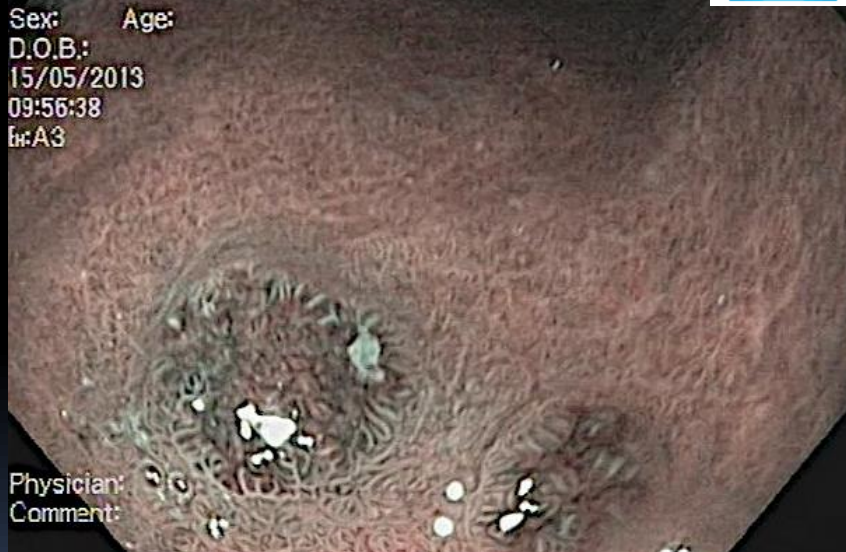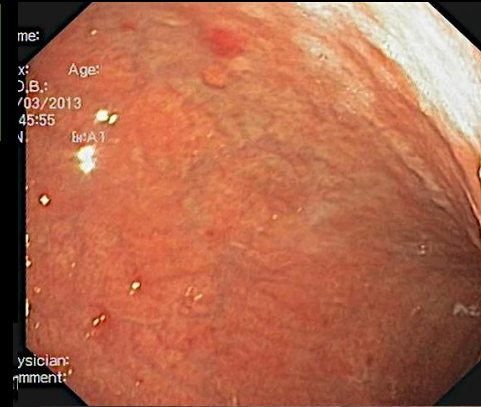Эндоскопия в белом свете. Нейроэндокринные опухоли I типа G1
Ярко-красные полиповидные или плоские образования
на фоне атрофичной слизистой оболочки в теле желудка

НЕЙРОЭНДОКРИННЫЕ ОПУХОЛИ I ТИПА

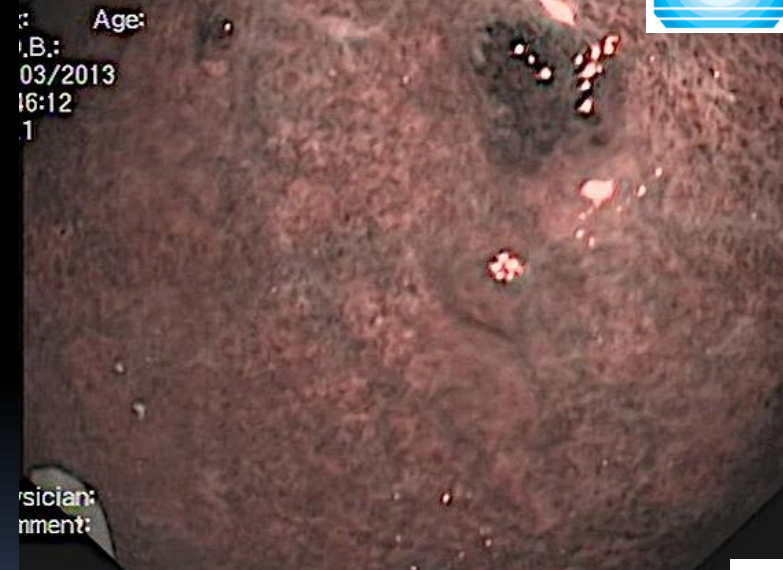узкоспектральная эндоскопия (NBI)



Эндоскопия в белом свете, стандартное разрешение (WLI)



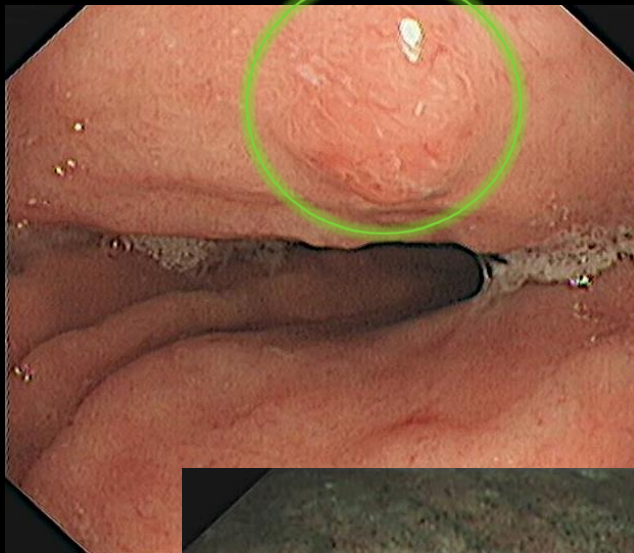
NBI эндоскопия. НЭО I типа G1
Патологически извитые расширенные субэпителиальные сосуды, извитая архитектура ямок



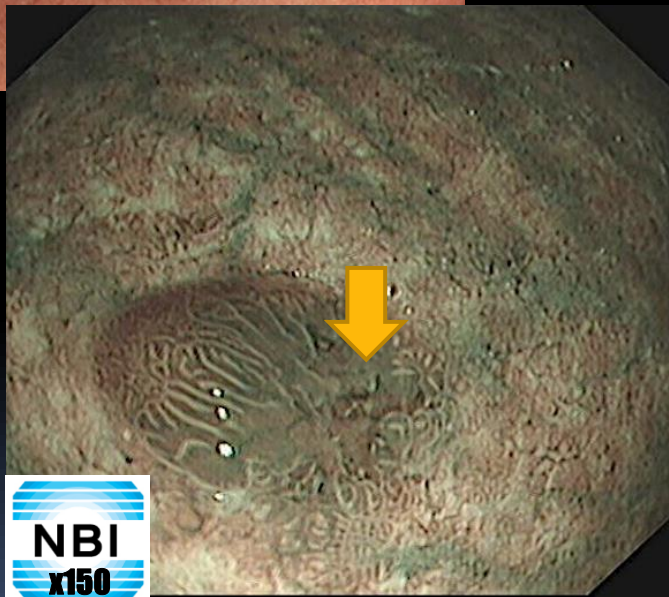
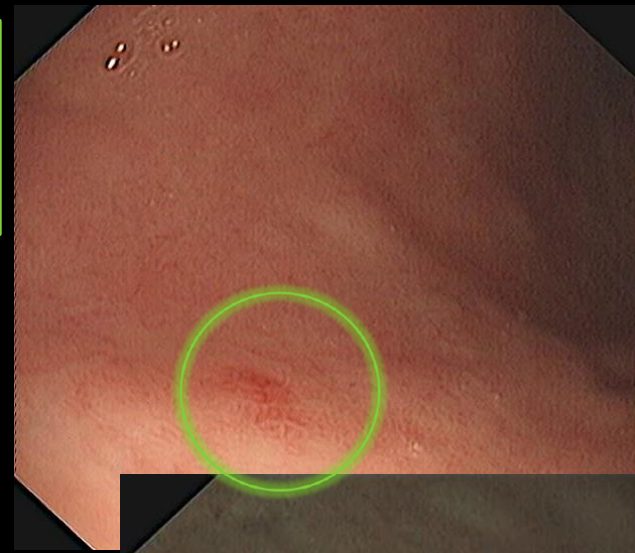
NBI эндоскопия. НЭО I типа G2
патологически извитые расширенные капиллярные петли, извитая и точечная архитектура ямок

НЕЙРОЭНДОКРИННЫЕ ОПУХОЛИ I ТИПА

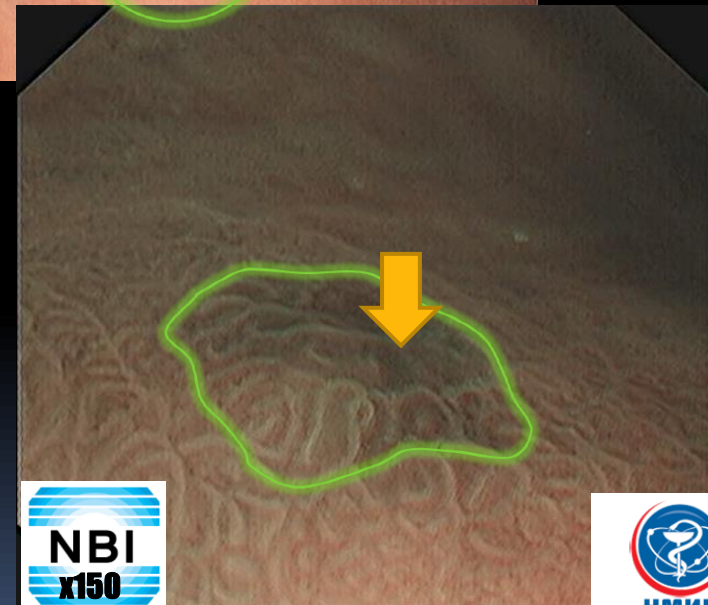
узкоспектральная эндоскопия с увеличением x150 (NBI-ME)



НЭО I типа
G1
эндоскопия в
белом свете
(WLI)



NBI
x150

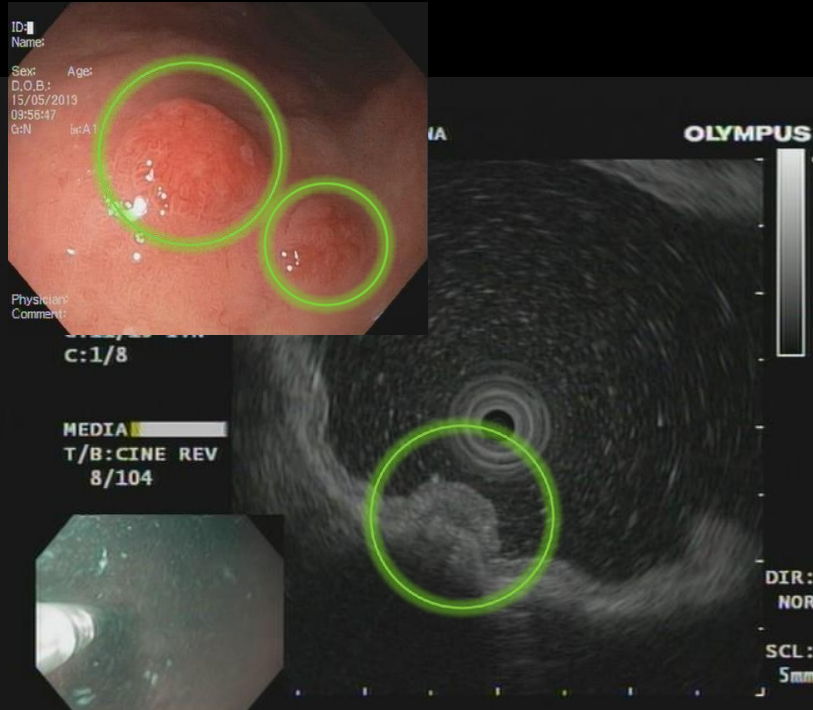


NBI
x150

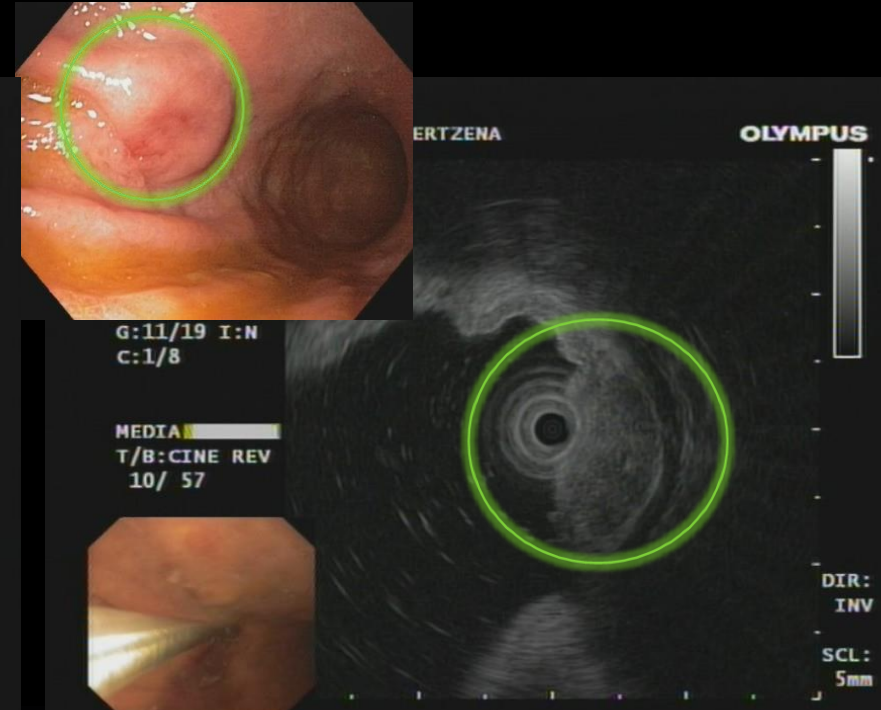
Узкоспектральная эндоскопия с увеличением x150 (NBI-ME)
НЭО I типа G1 - патологически извитые субэпителиальные микрососуды

НЕЙРОЭНДОКРИННЫЕ ОПУХОЛИ ЖЕЛУДКА

эндоскопическая ультрасонография (EUS)



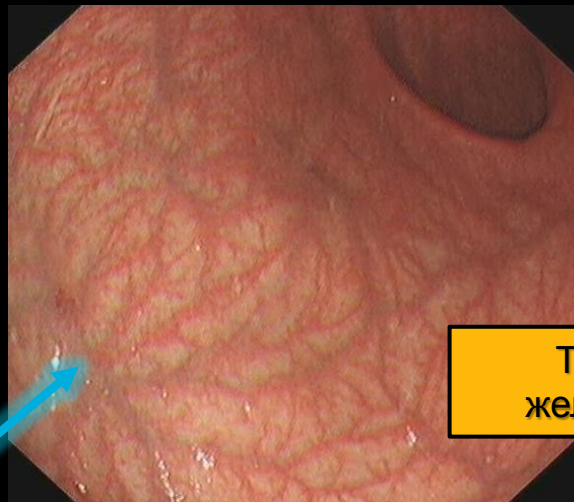
НЭО 1 типа, G1
инвазия в пределах слизистой оболочки
(M)



НЭО 3 типа G2
глубокая инвазия в подслизистый слой стенки желудка
(SM₂₋₃)

АУТОИММУННЫЙ ХРОНИЧЕСКИЙ АТРОФИЧЕСКИЙ ГАСТРИТ

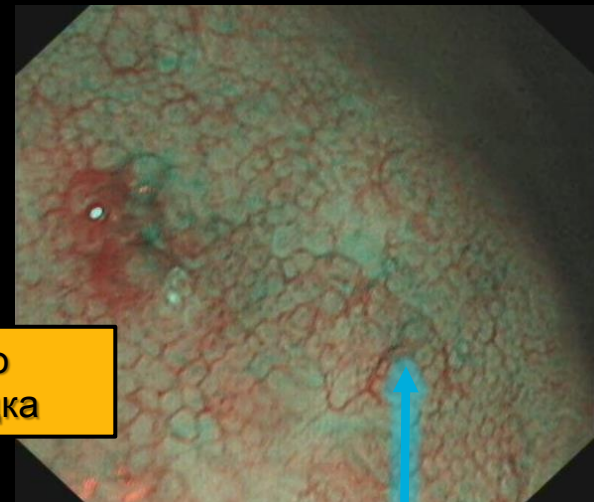Эндоскопическая диагностика



Тело
желудка

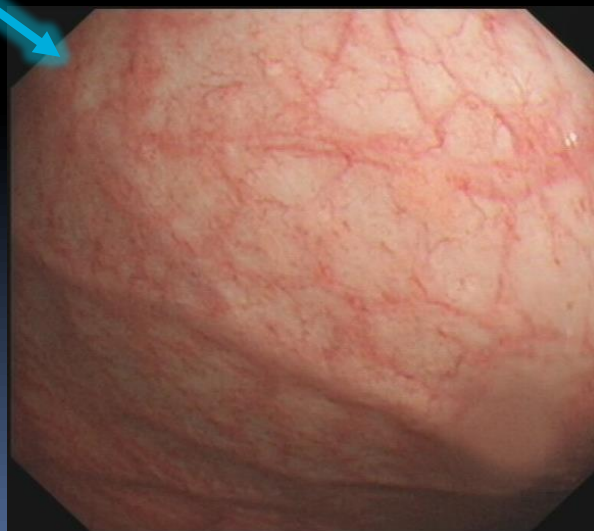«Белесость»
слизистой
оболочки в теле
желудка

Эндоскопическое исследование
в белом свете (WLI)



Узкоспектральная эндоскопия
(NBI)

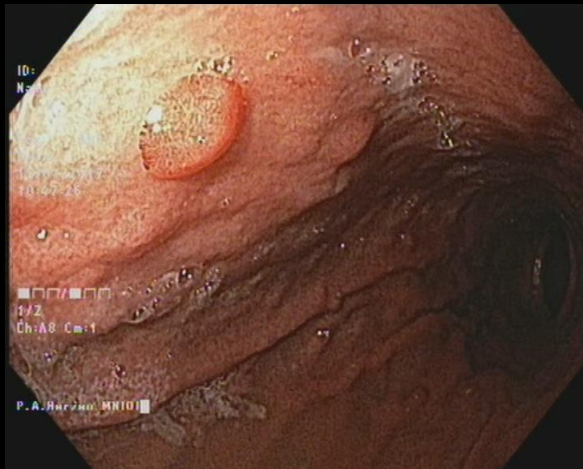
Отсутствие
ямочного рисунка



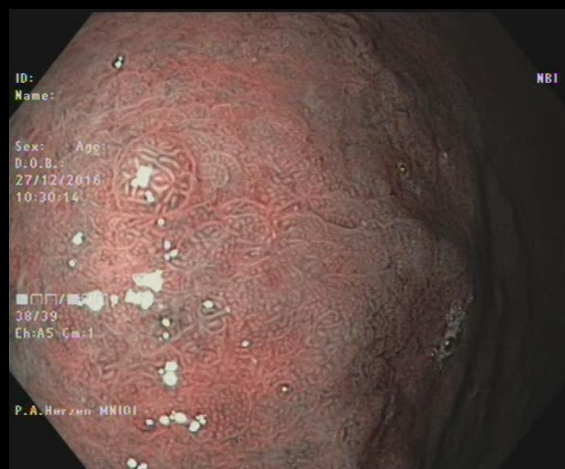Атрофия более выражена в теле и
проксимальных отделах желудка

ГИПЕРПЛАЗИЯ ИЗ ECL-КЛЕТОК

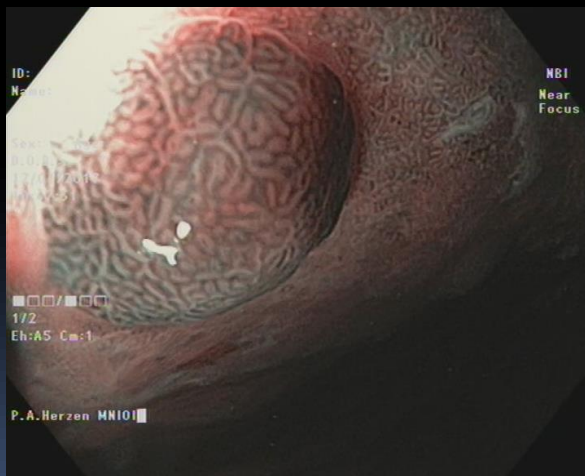Эндоскопическая диагностика



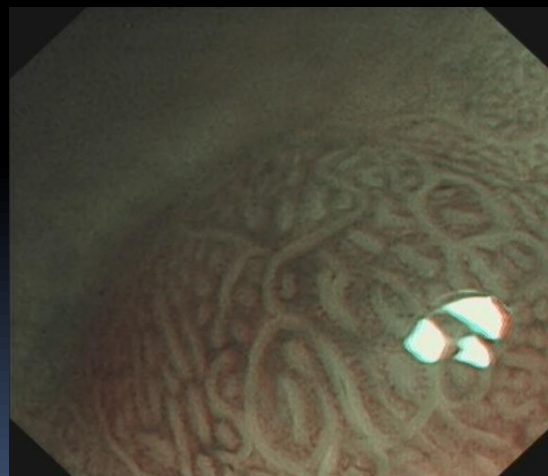
Эндоскопическое исследование в белом свете (WLI)



Узкоспектральная эндоскопия (NBI)



Узкоспектральная эндоскопия с близким фокусом (NBI-NF)



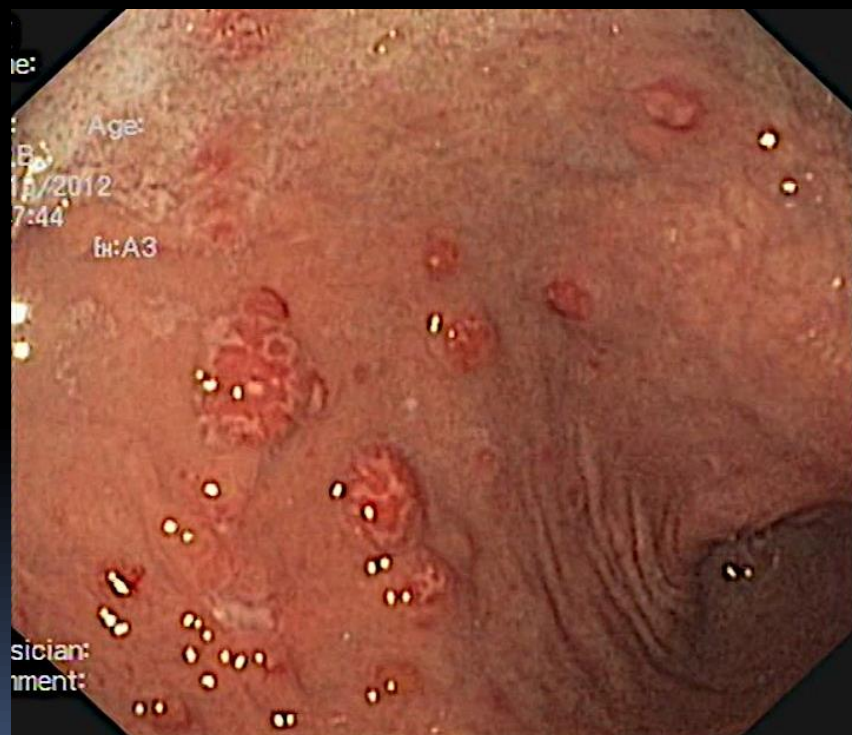Узкоспектральная эндоскопия с увеличением x150 (NBI-ME)

- Незначительно возвышающийся макроскопический тип
- Извитые полиморфные ямки слизистой оболочки
- Отсутствие патологически извитых капилляров
- Локализация в теле и/или в проксимальных отделах желудка
- Фоновое состояние – атрофический гастрит желудка

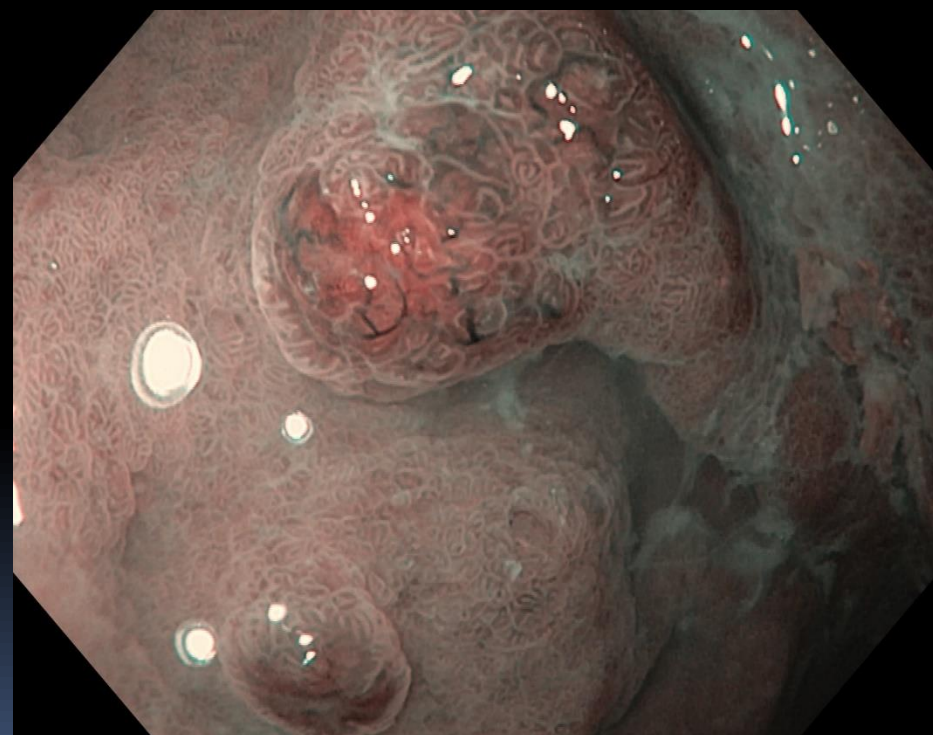
НЕЙРОЭНДОКРИННЫЕ ОПУХОЛИ II ТИПА

эндоскопия высокого разрешения (WLI-HD)

- Развиваются в желудке при:
 - Синдроме MEN-1 (множественная эндокринная неоплазия) в рамках синдрома Золлингера-Эллисона
- Не более 5% среди всех остальных НЭО желудка
- Макроскопически – полиповидные, реже плосковозвышающиеся, множественные, имеют патологический капиллярный рисунок
- Определяются в теле и проксимальных отделах желудка



Множественные нейроэндокринные опухоли 2 типа G1+G2 в желудке при синдроме MEN-1



Дилатированные, патологически извитые субэпителиальные сосуды

НЕЙРОЭНДОКРИННЫЕ ОПУХОЛИ II ТИПА

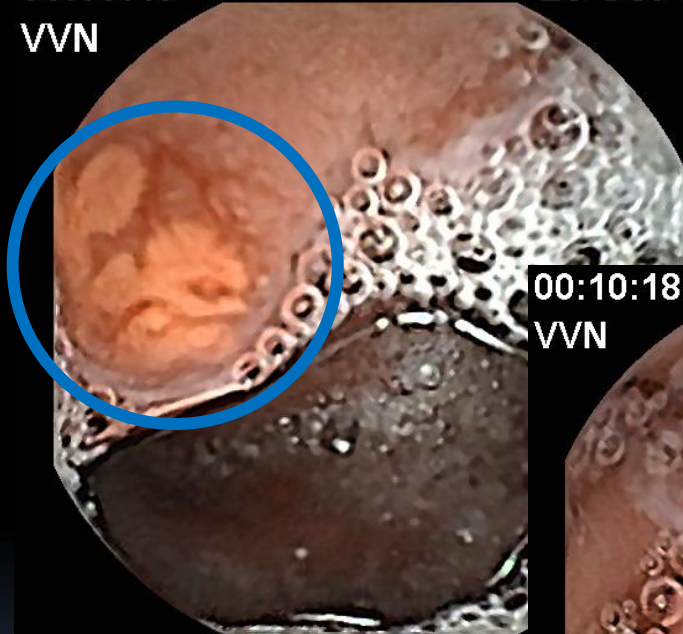
ВИДЕОКАПСУЛЬНАЯ ЭНДОСКОПИЯ

Синдром MEN-1

синхронные нейроэндокринные опухоли поджелудочной железы, тонкой кишки, желудка, паращитовидных желез

00:09:49
VVN

26 Oct 12

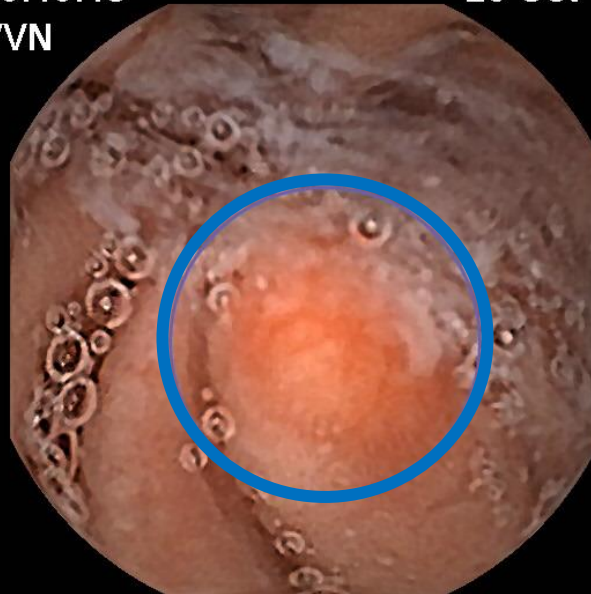


PillCam® SB

Патологически извитые
субэпителиальные сосуды
в образованиях

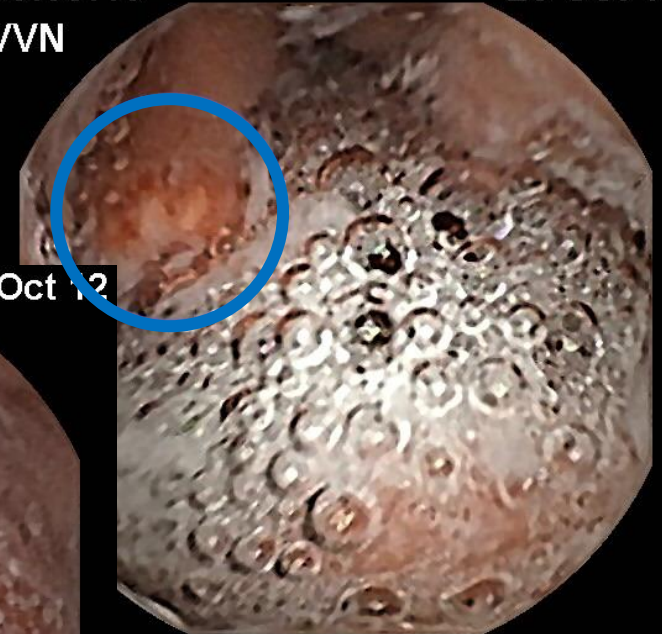00:10:18
VVN

PillCam® SB



00:03:10
VVN

26 Oct 12



PillCam® SB

Полиповидные образования,
сходные с таковыми в
желудке

НЕЙРОЭНДОКРИННЫЕ ОПУХОЛИ III ТИПА – СПОРАДИЧЕСКИЕ

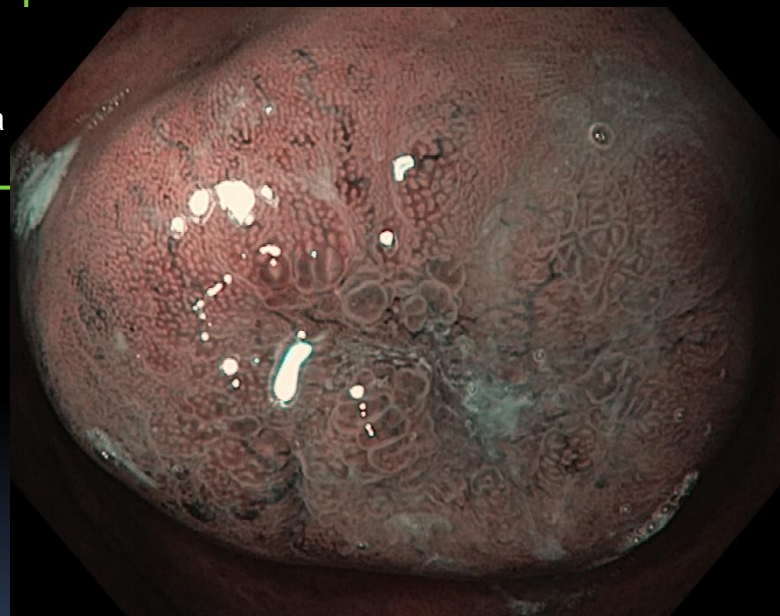
эндоскопия высокого разрешения (WLI-HD)

- Обычно – **единичная опухоль**
- Зачастую имеют **достаточно глубокую инвазию** – в подслизистый и даже мышечный слой стенки желудка
- Дифференциально-диагностический признак – ямочный рисунок нерегулярный, либо полностью стерт, **расширенные, извитые субэпителиальные сосуды**

WLI-HD эндоскопия. НЭО III
типа G2
патологически извитые
расширенные капиллярные
петли, извитая и
нерегулярная архитектура
ямочного рисунка

Sex: Age:
D.O.B: 04/09/2012
13:09:52
Gr:N In:A1

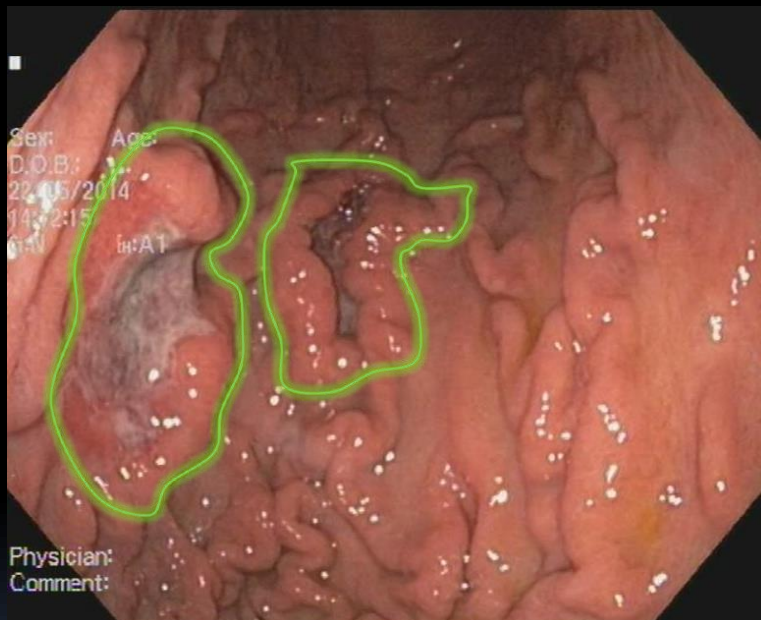
Physician:
Comment:



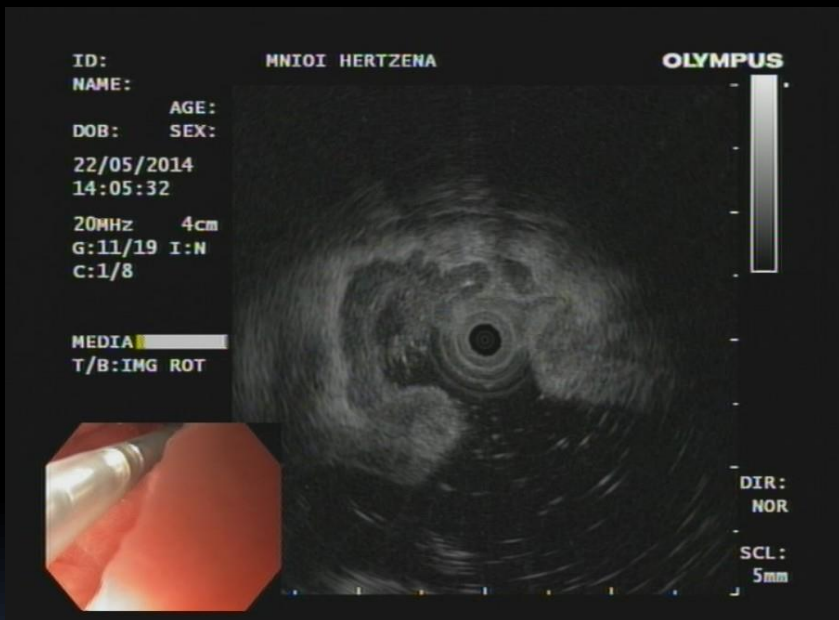НЕЙРОЭНДОКРИННЫЕ ОПУХОЛИ IV ТИПА

нейроэндокринные карциномы (НЭК)

- По эндоскопической картине могут **идентичны** инфильтративной и инфильтративно-язвенной формам аденокарциномы и лимфомы желудка
- Являются **высокозлокачественными**
- Характеризуются **неблагоприятным прогнозом**
- Тактика лечения – **хирургическое и химиотерапевтическое**



WLI-HD эндоскопия. **НЭО IV типа G3** (NEC)



Эндосонография. **НЭО IV типа G3** (NEC)
Инвазия опухоли в мышечный слой

НЕЙРОЭНДОКРИННЫЕ ОПУХОЛИ ЖЕЛУДКА

диагностическая тактика



Эндоскопия в
белом свете

Выявление полиповидного и плоского
образования (ий) в желудке



Узкоспектральная
эндоскопия

Оценка архитектуры ямок и
капиллярных петель



Патологически извитые капилляры есть

Патологически извитых капилляров нет

Точечная или извитая архитектура
ямки

Точечная или извитая архитектура
ямки



Нейроэндокринная опухоль(и) желудка

Не нейроэндокринная опухоль



Эндоскопическая
ультрасонография



Оценка инвазии опухоли в стенку
желудка



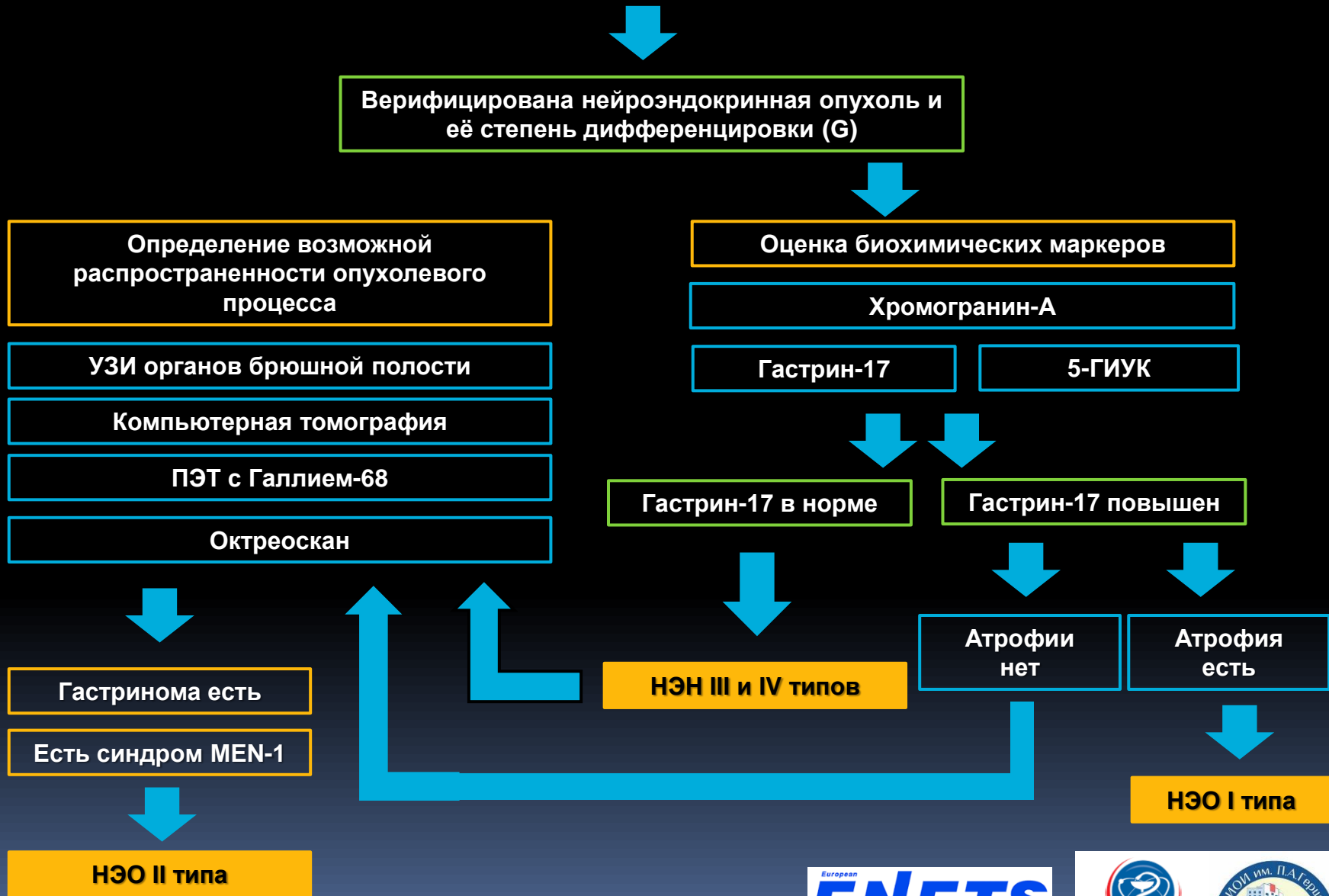Прицельная биопсия

Гистологическое и
иммуногистохимическое
исследование



НЕЙРОЭНДОКРИННЫЕ ОПУХОЛИ ЖЕЛУДКА

диагностическая тактика



ОПЫТ ЭНДОСКОПИЧЕСКОГО ОТДЕЛЕНИЯ

МНИОИ им. П.А. Герцена

За период 2010-2017 г.г.

49 больных

нейроэндокринными опухолями желудка (НЭО)

46 пациентам

выполнены различные варианты эндоскопического лечения



ВОЗРАСТНОЙ СОСТАВ БОЛЬНЫХ

с нейроэндокринными опухолями желудка I типа

Пол	Кол-во больных	Средний возраст
Женщины	42 (85,7%)	51,38 лет (23 – 78 лет)
Мужчины	7 (14,3%)	63,42 лет (52 – 85 лет)

Отношение женщины : мужчины = 6 к 1

* Только 2 пациентки имели возраст менее 30 лет

* Только 3 больных имели возраст старше 70 лет

СТЕПЕНЬ ДИФФЕРЕНЦИРОВКИ

нейроэндокринных опухолей желудка I типа

Дифференцировка	Кол-во больных
G1	39 (79,6%)
G2	7 (14,3%)
G1 и G2 синхронно	3 (6,1%)

РАЗМЕР И КОЛИЧЕСТВО нейроэндокринных опухолей желудка I типа

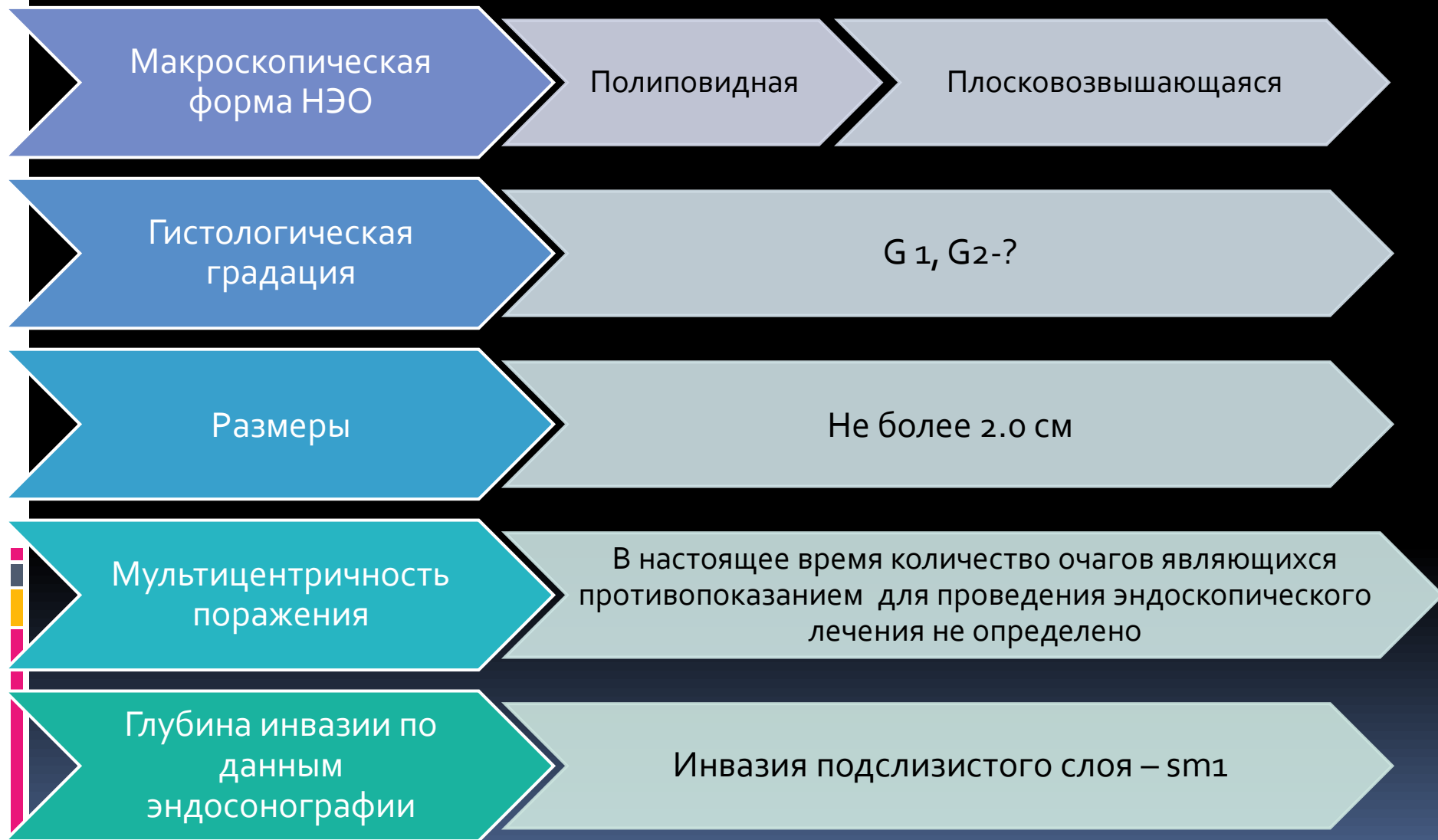Размер в зависимости от степени дифференцировки

Дифференцировка	Средний размер максимальной опухоли
G1	0,58 см (0,2 – 2,0 см)
G2	1,35 см (0,5 – 3,0 см)

Количество опухолей в зависимости от дифференцировки

Дифференцировка	Среднее количество опухолей
G1	11 (от 1 и более 20)
G2	2 (1 - 4)

Критерии отбора пациентов с НЭО желудка на эндоскопическое лечение



ВЫБОР ЭНДОСКОПИЧЕСКОЙ ЛЕЧЕБНОЙ ТАКТИКИ у больных с нейроэндокринными опухолями желудка

АРГОНОПЛАЗМЕННАЯ (АРС) и ЭЛЕКТРОХИРУРГИЧЕСКАЯ КОАГУЛЯЦИЯ

- I тип нейроэндокринной опухоли и/или участки **эндокринной гиперплазии** слизистой оболочки
- **Плоский** макроскопический тип
- Размеры **до 0,3 см**
- Дифференцировка опухоли – **G1**
- Глубина инвазии опухоли – **слизистая оболочка (M)**
- Количество опухолей - ?
- **Отсутствие признаков** регионарного метастазирования и карциноидного синдрома

ЭНДОСКОПИЧЕСКАЯ РЕЗЕКЦИЯ СЛИЗИСТОЙ ОБОЛОЧКИ (EMR)

- I – II тип нейроэндокринной опухоли
- **Полиповидный** макроскопический тип
- Размеры – **0,4 - 1 см**
- Дифференцировка опухоли – **G1, G2**
- Глубина инвазии опухоли - **слизистая оболочка (M)**
- Количество опухолей – **до 5** (Rappel, 1995, Soga, 2005, Ichikawa, 2004)
- **Отсутствие признаков** регионарного метастазирования и карциноидного синдрома

EMR С ДИССЕКЦИЕЙ В ПОДСЛИЗИСТОМ СЛОЕ (ESD)

- I - II тип нейроэндокринной опухоли
- **Полиповидный и плоский** макроскопические типы
- Размеры от 1 до 2 см
- Дифференцировка опухоли – **G1, G2**
- Глубина инвазии опухоли – **подслизистый слой (SM1)**
- Количество опухолей – **1 – 2** (Kim, 2013, Goto, 2014, Sato, 2013, Kobara, 2013)
- **Отсутствие признаков** регионарного метастазирования и карциноидного синдрома



РЕЗУЛЬТАТЫ ЭНДОСКОПИЧЕСКОГО ЛЕЧЕНИЯ больных с нейроэндокринными опухолями желудка

46 больных

ни одного местного рецидива (в зоне проведенного вмешательства)
(2010 – 2017)

Клинически значимых осложнений не было

1 струйное артериальное кровотечение – купировано эндоскопически

У 15 пациентов

отмечено появление метакронных очагов НЭО

Сроки появления новых очагов НЭО составили от 6 мес. до 1.5 лет

Среднее количество
метакронных НЭО
4 (размер до 0,4 см)

У всех больных
с метакронными НЭО
дифференцировка G1

Появление метакронных
НЭО не зависело от
метода эндоскопического
лечения

всем пациентам
с метакронными НЭО I типа была проведено повторное
эндоскопическое лечение

СПАСИБО ЗА ВНИМАНИЕ

